

ECOGRAFÍA EN LAS LESIONES DEL DEPORTE

26 / 27 / 28 ENERO Y
09 / 10 / 11 FEBRERO. 40H

PROFESOR.



D. JOSE ANTONIO
BERNABEU



T H E R A F O R M

Formación en ciencias de la salud

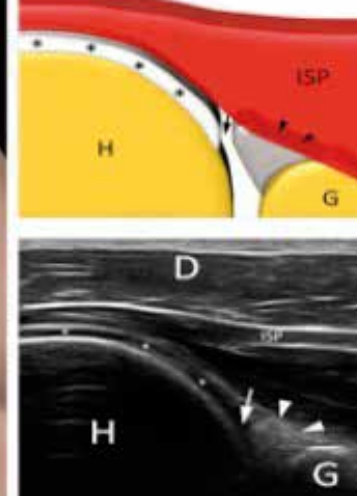
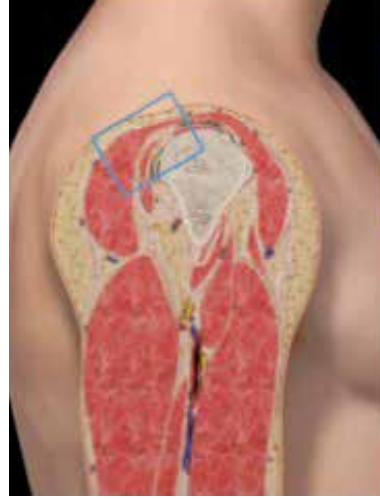
PETRER - ALICANTE

DESCUENTO
ESPECIAL ALUMNOS EPI
10% DTO.
700 EUROS CURSO COMPLETO
GRUPOS DE 4 ALUMNOS
20% DTO.

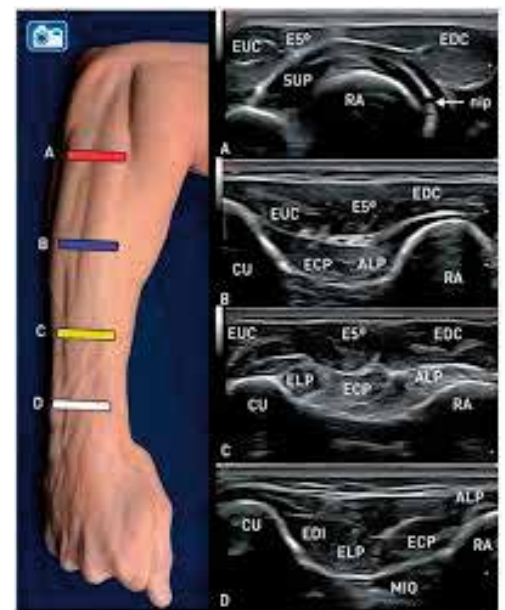
* Descuentos no acumulables

1º SEMINARIO . MMSS

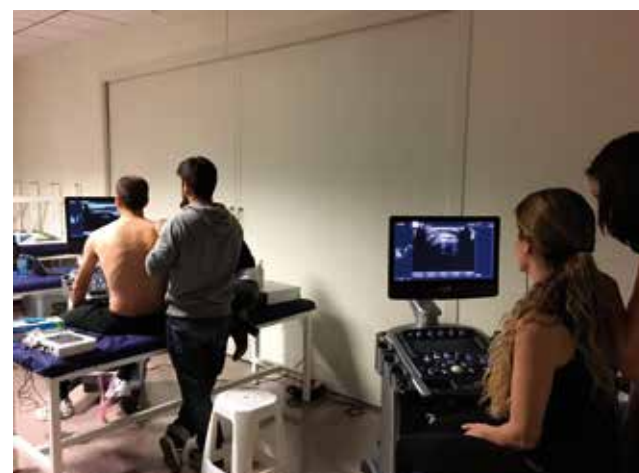26 / 27 / 28 ENERO



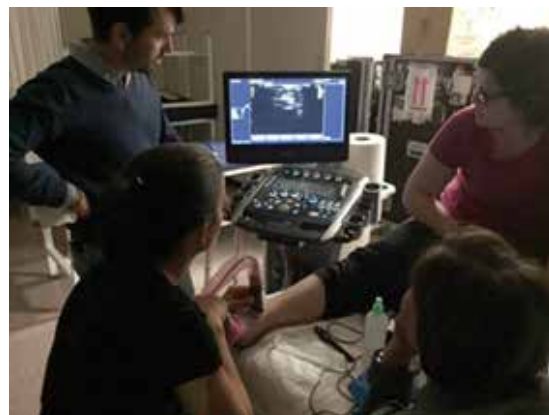- 9.00-9.15 h Presentación del curso
- 9.15-9.45 h Generalidades de la ecografía del aparato locomotor
- 9.45- 10.30 h Anatomía y ecoanatomía del hombro
- 10.30-11.00 h Demostración exploración hombro
- 11.00-11.30 h Café
- 11.30-14.00 h Prácticas
- 14.00-16.00 h Comida de trabajo
- 16.00-17.00 h Patología ecográfica del hombro
- 17.00-17.30 h Anatomía y ecoanatomía del brazo
- 17.30-18.00 h Café
- 18.00-20.00 h Prácticas



- 9.00-9.45 h Anatomía y ecoanatomía del codo
- 9.45-10.30 h Patología del codo
- 10.30-11.00 h Anatomía y ecoanatomía del antebrazo
- 11.00-11.30 h Café
- 11.30-12.30 h Introducción al Doppler y Venas EEII
- 12.30-14.00h Prácticas con ecografo
- 14.00-16.00 h Comida
- 16.00-16.45 h Anatomía y ecoanatomía del carpo y de la mano
- 16.45-17.30 h Patología del carpo y mano
- 17.30-18.00 h Café
- 18.00-20.00 h Prácticas



2º SEMINARIO. MMII 09 / 10 / 11 FEBRERO



Día 1, Mañana 5 horas

45' Ventajas y desventajas de la ecografía musculoesquelética.

1h15' Ecoanatomía y Sistemática de estudio de los músculos y nervios del muslo y la

pantorrilla. Demostración. Dr.Carles Pedret

3 horas. Prácticas. -Pedret.-Bong

Día 1, Tarde. 5 horas

30' Sistemática de estudio de la cadera. Patología Demostración.

30' Sistemática de estudio de la rodilla. Patología Demostración.

30' Sistemática de estudio del tobillo y pie. Demostración.

3h 30' Prácticas.

MÓDULO D : CADERA Y MUSLO (9-11h)

Sistemática de exploración en cañón de vídeo (20')

Tipos de lesiones musculares: imágenes ecográficas.

Lesiones parte anterior muslo.

Lesiones parte posterior muslo: Lesiones tendón común, lesión en cremallera, avulsiones

Inserción isquiotibial, (todos los tipos de lesión de la musculatura posterior)

Lesiones musculatura tríceps sural. Tennis Leg, Soleo, Plantar Delgado.

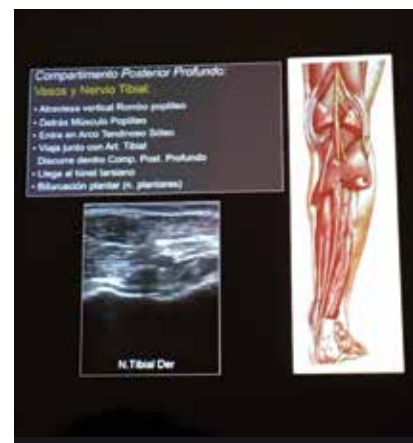Lesiones de la musculatura abdominal: Rectos, Oblicuos.

Casos prácticos: lesiones musculares.

Explicación Nervio Ciático: Zonas Atrapamiento, interfaces y síndromes compresión en parte

Posterior muslo.

11.00-11.30 Café



MODULO E : RODILLA (11:30-13:30h)

Sistemática de exploración en cañón de vídeo (20')

Ecografía del aparato extensor de la rodilla / Lesiones

Ecografía de la cara lateral / Lesiones

Ecografía de la cara medial / Lesiones

Ecografía de la cara posterior / Lesiones

13.30 – 15.00 COMIDA

MÓDULO C: TOBILLO Y PIE PATOLÓGICO (15-17h)

Sistemática de exploración en cañón de vídeo (20')

Ecografía de la cara lateral / Lesiones

Ecografía de la cara medial / Lesiones

Ecografía de la cara anterior / Lesiones

Ecografía de la cara posterior / Lesiones

Fascia plantar normal y patológica.

Tendinosis aquileas/bursitis.

Neuroma de Morton

Lesiones de la placa plantar. Sinovitis.

Lesiones ligamentarias cara lat, cara interna: Peroneo Astragalino anterior, Peroneo Calcaneo, Lig Deltoideo, Seno Tarso,

16:30h-17h: Discusión casos prácticos tobillo y pie.

17.00 – 20.00 PRACTICAS

